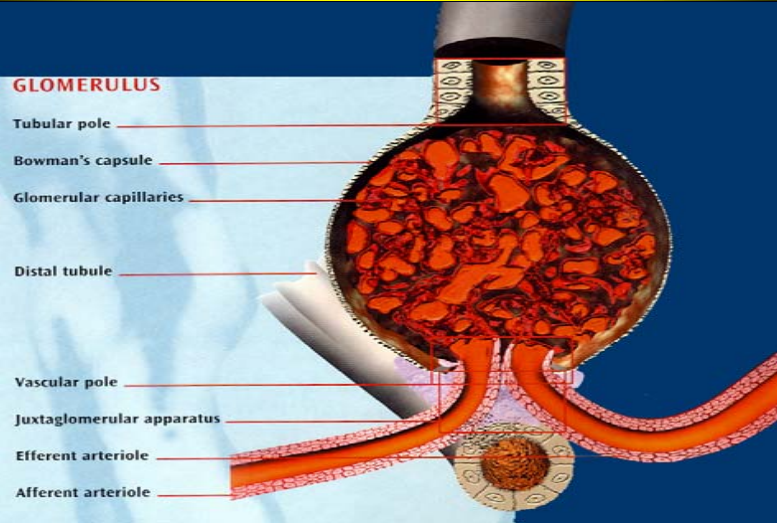


# Schema von Gefäß-Knäuelchen der Niere

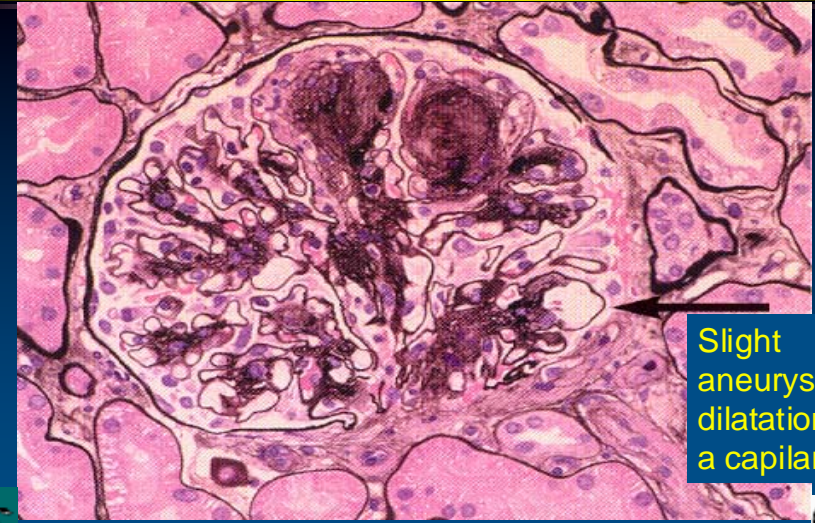

Excerpted from Mogensen CE, ed.: Diabetic Nephropathy, Aventis Pharma 2000

p:\Presentations\DM Nephropathie Bild Deutsch.ppt

# Diabetische Nephropathie

Gefäß-Knäuelchen der Niere mit zwei typischen Eiweißablagerungen



Excerpted from Mogensen CE, ed.: Diabetic Nephropathy, Aventis Pharma 2000

p:\Presentations\DM Nephropathie Bild Deutsch.ppt

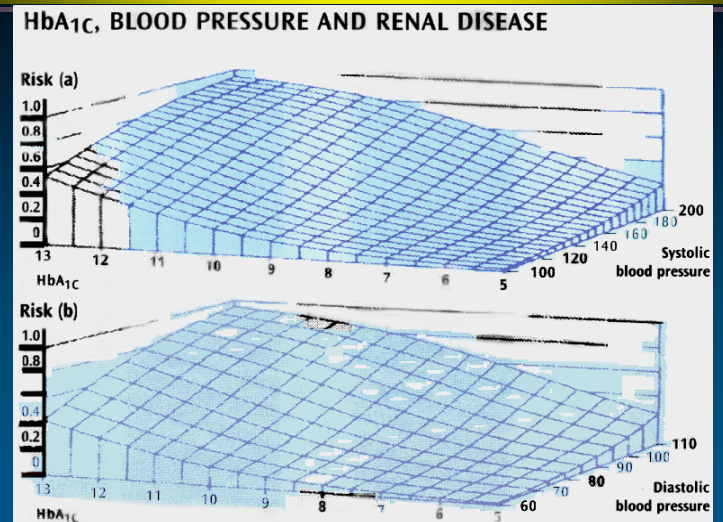
# Verstopfung der Kapillaren im Endstadium einer diabetischen Nephropathie



Excerpted from Mogensen CE, ed.: Diabetic Nephropathy, Aventis Pharma 2000

p:\Presentations\DM Nephropathie Bild Deutsch.ppt

# Progressionsrisiko der Nephropathie



Excerpted from Mogensen CE, ed.: Diabetic Nephropathy, Aventis Pharma 2000

p:\Presentations\DM Nephropathie Bild Deutsch.ppt